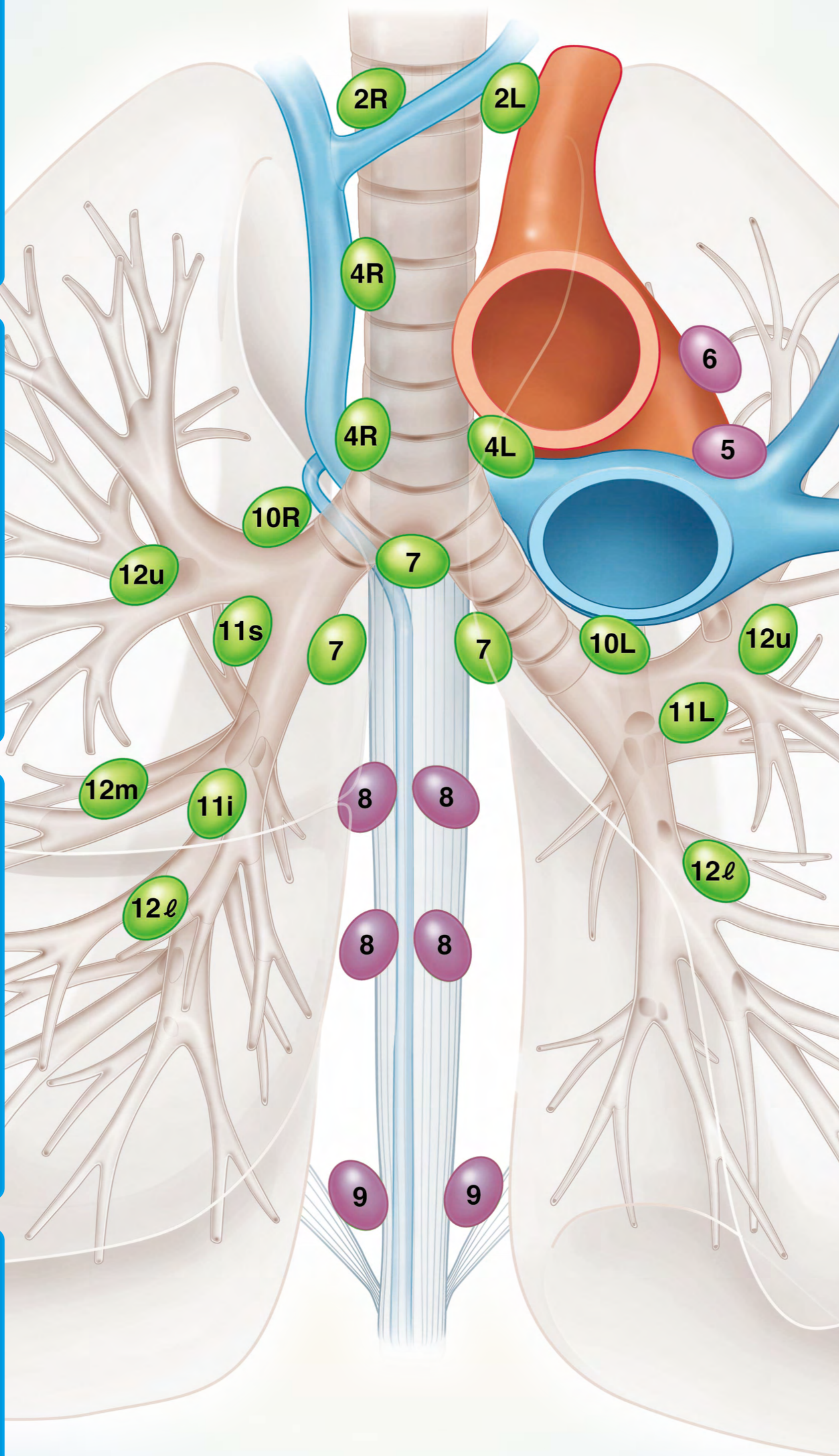
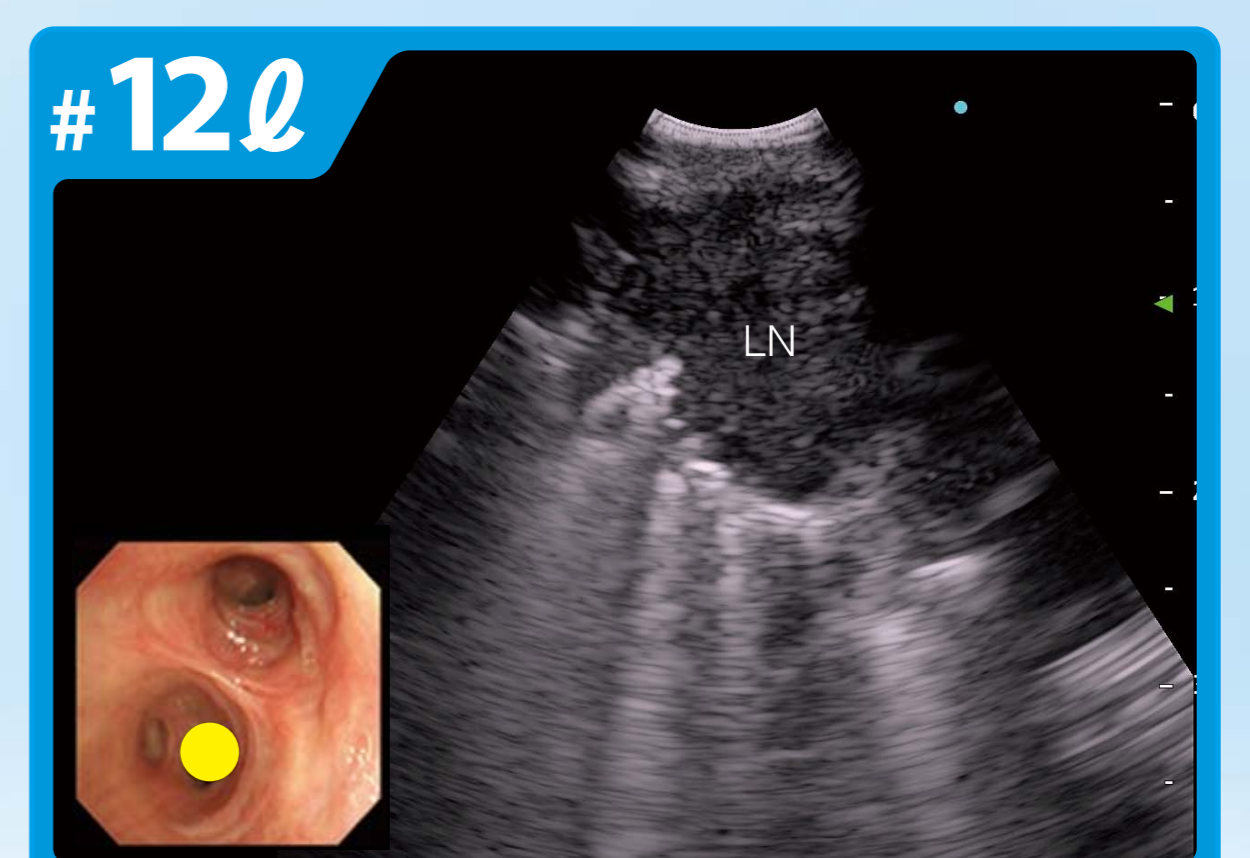
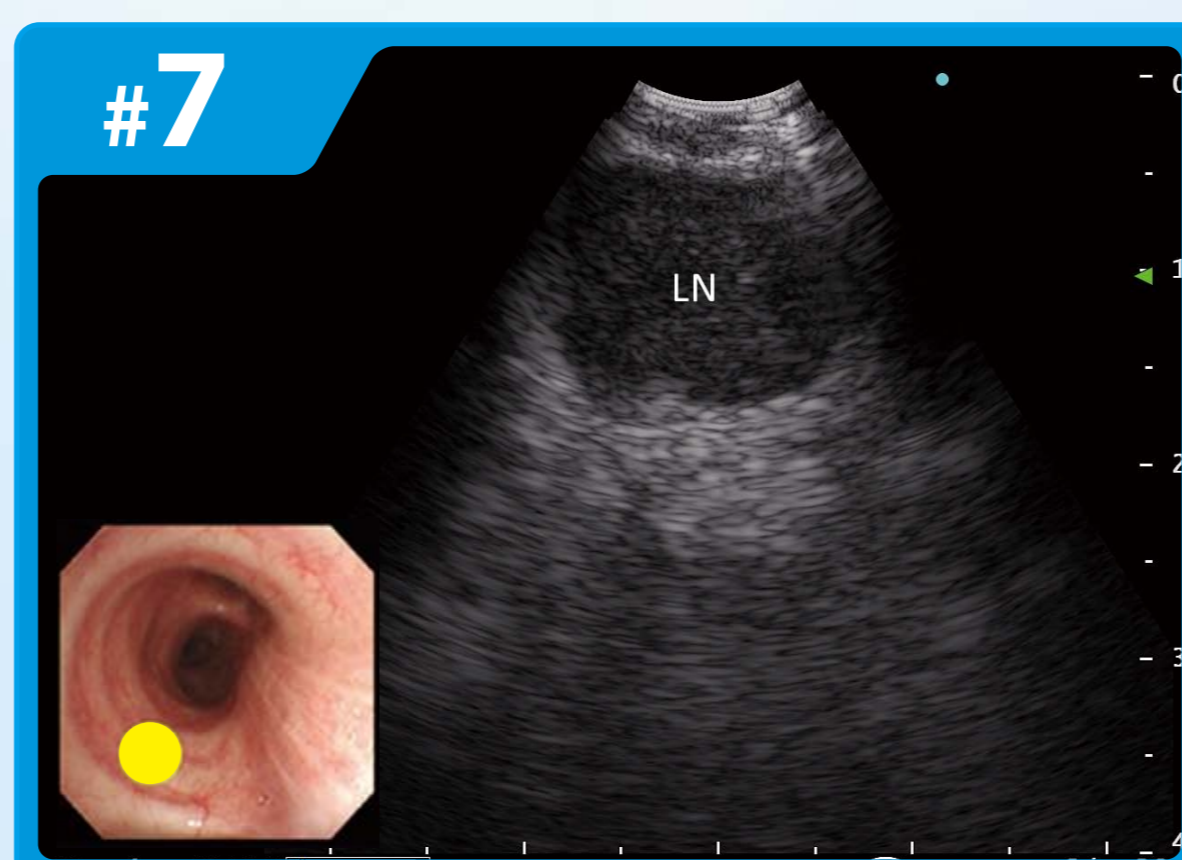
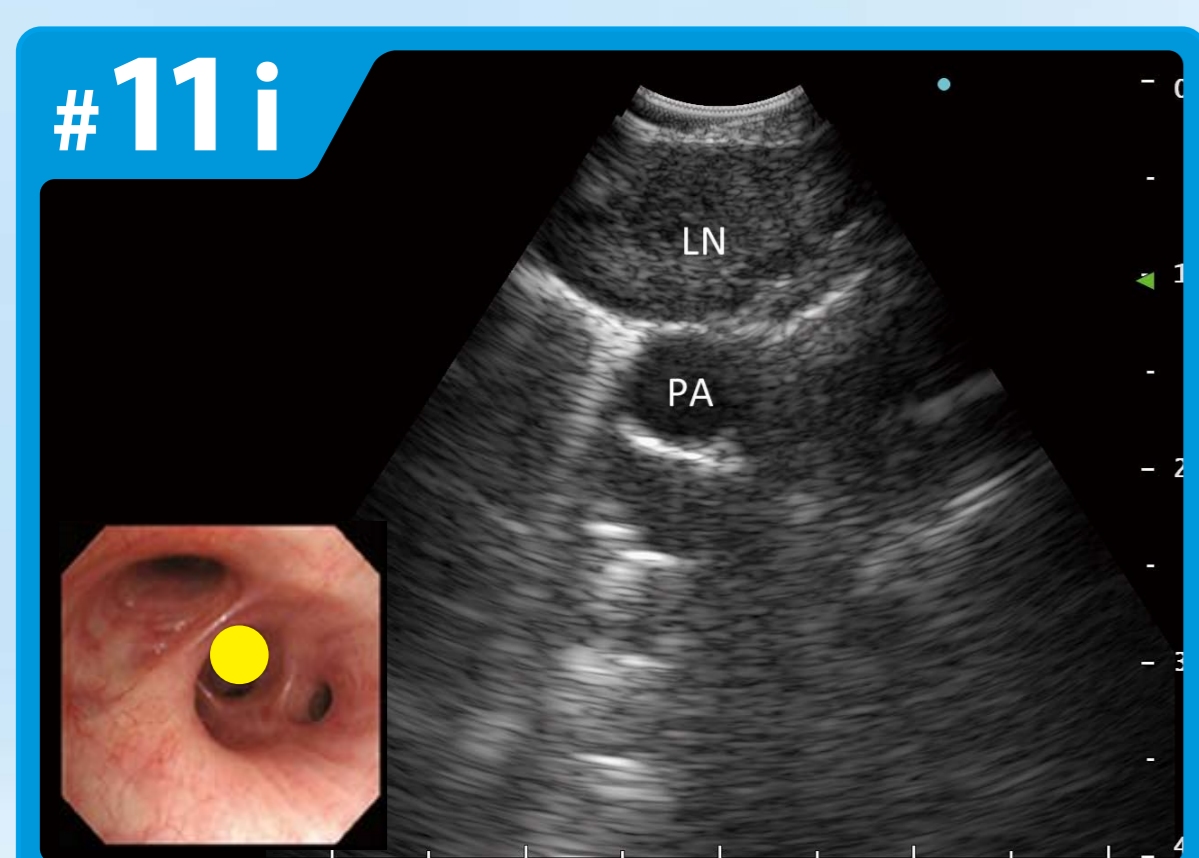
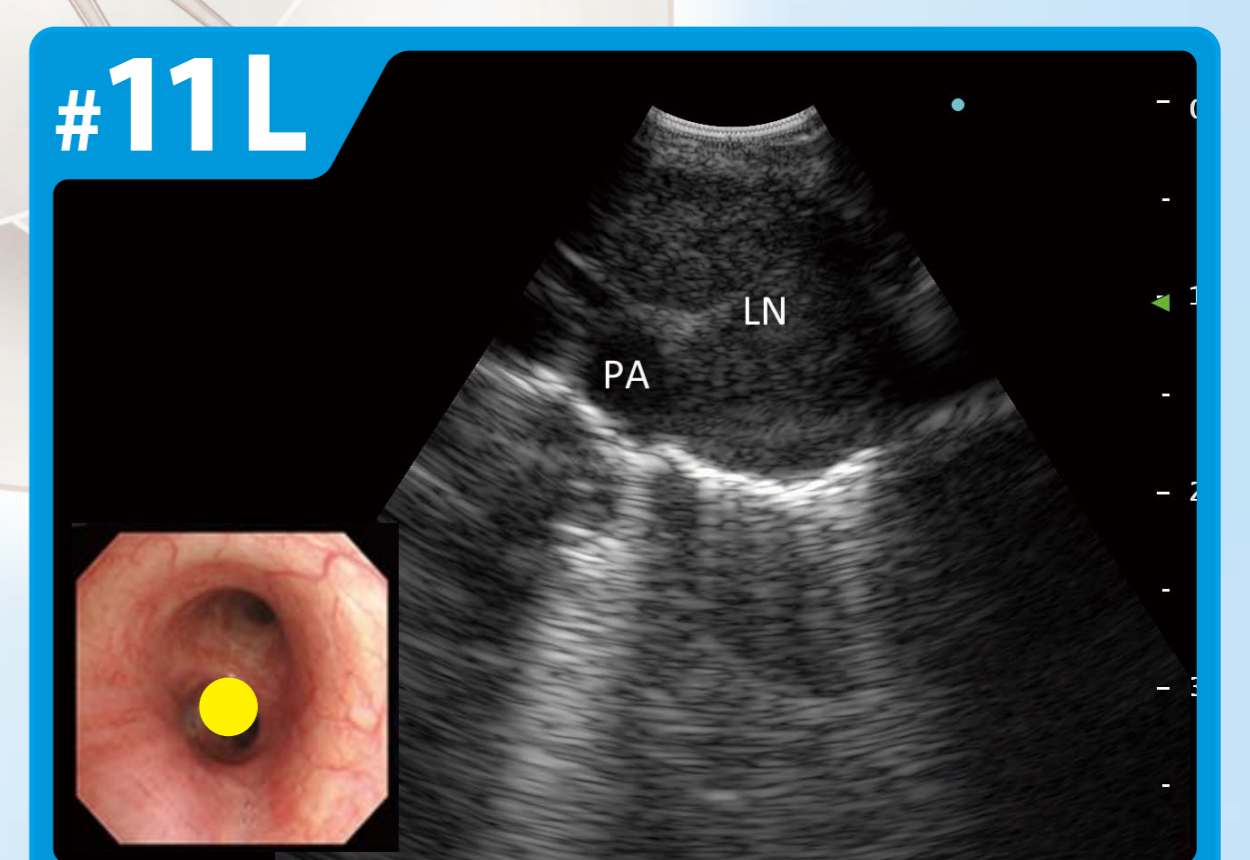
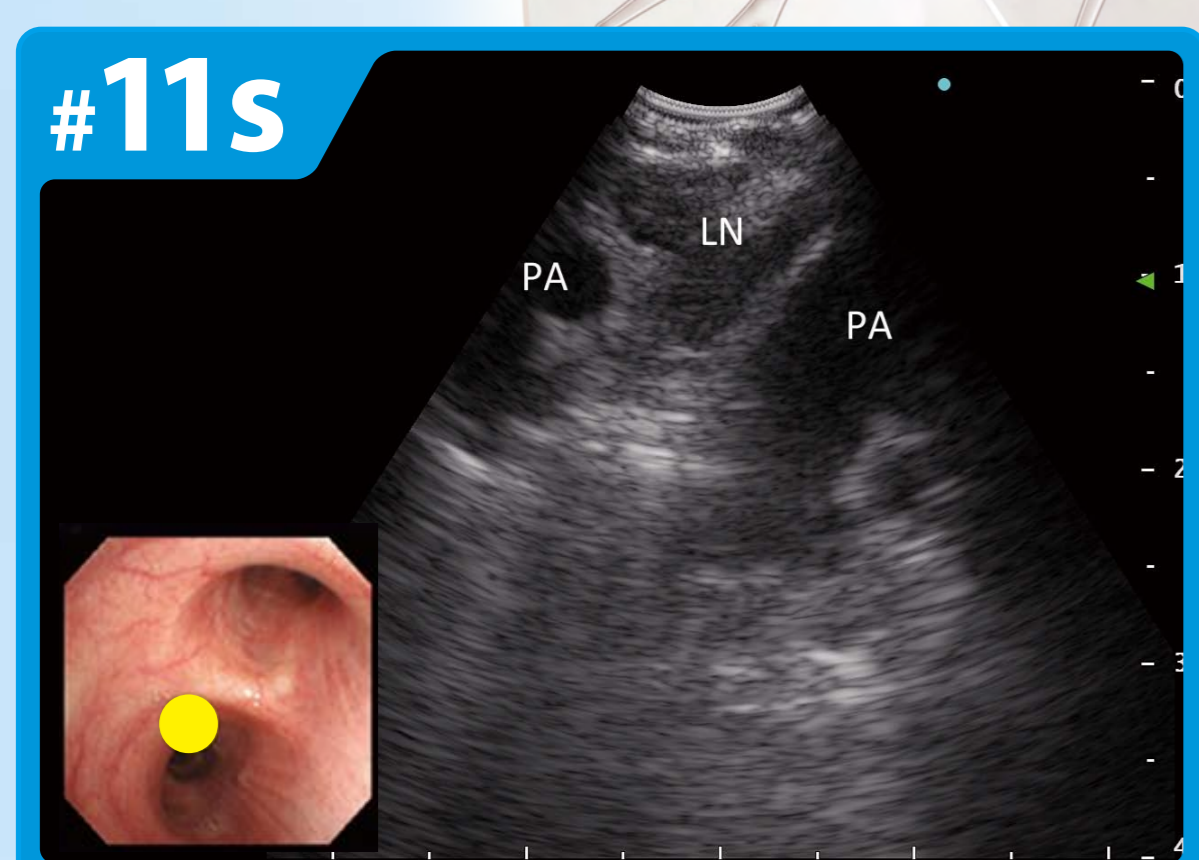
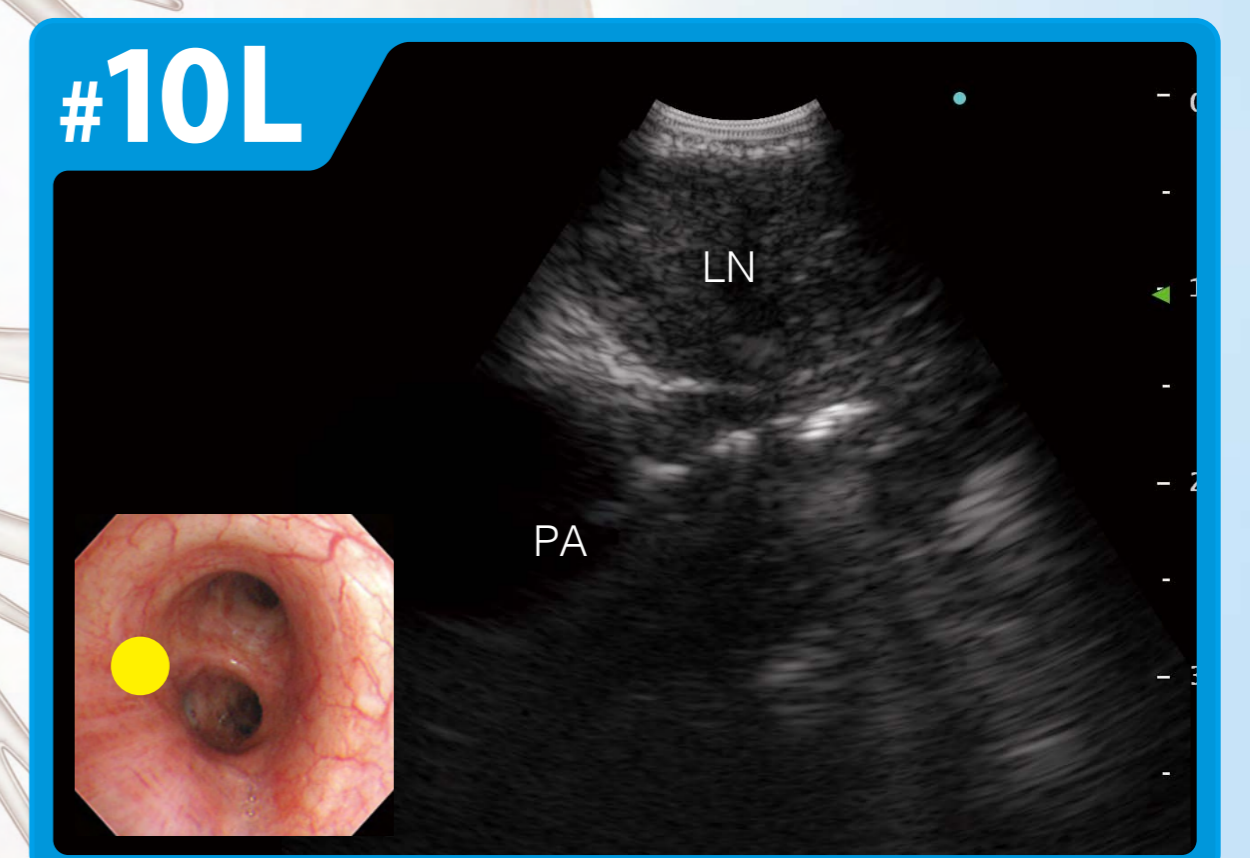
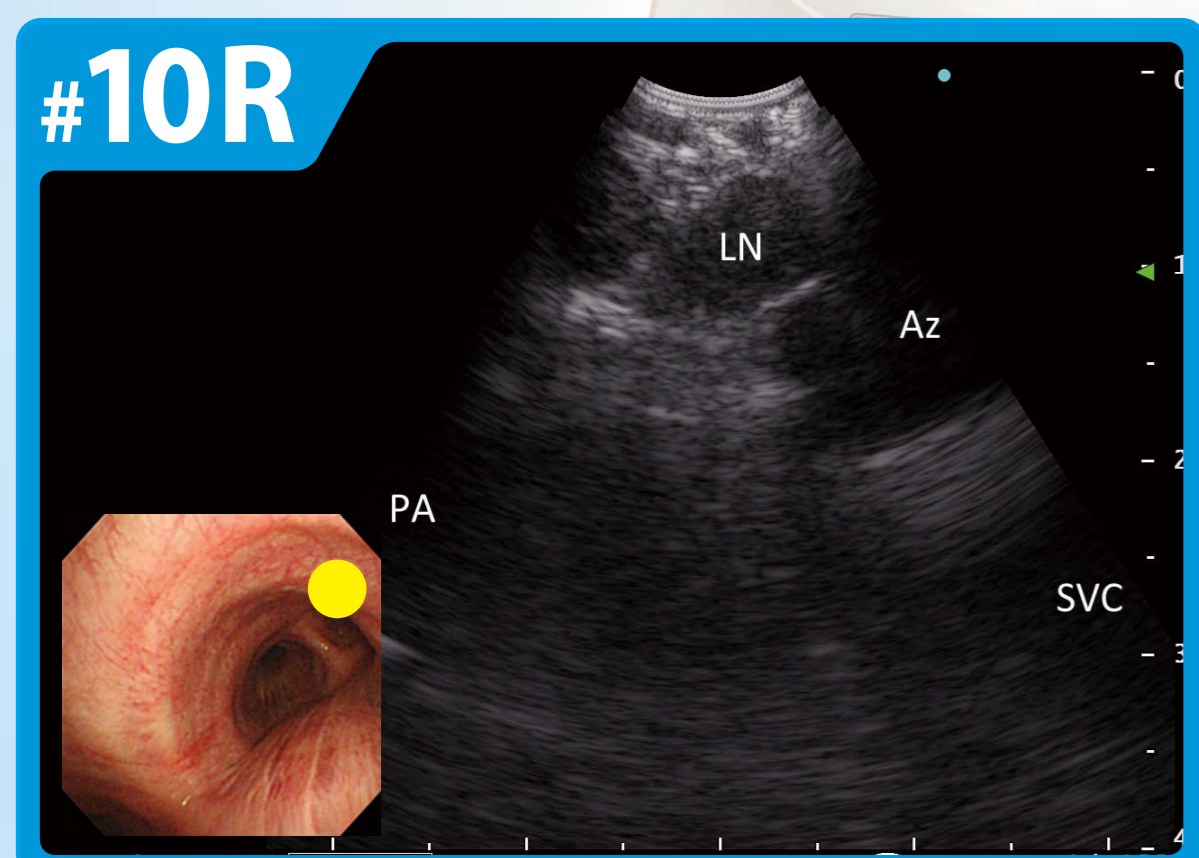
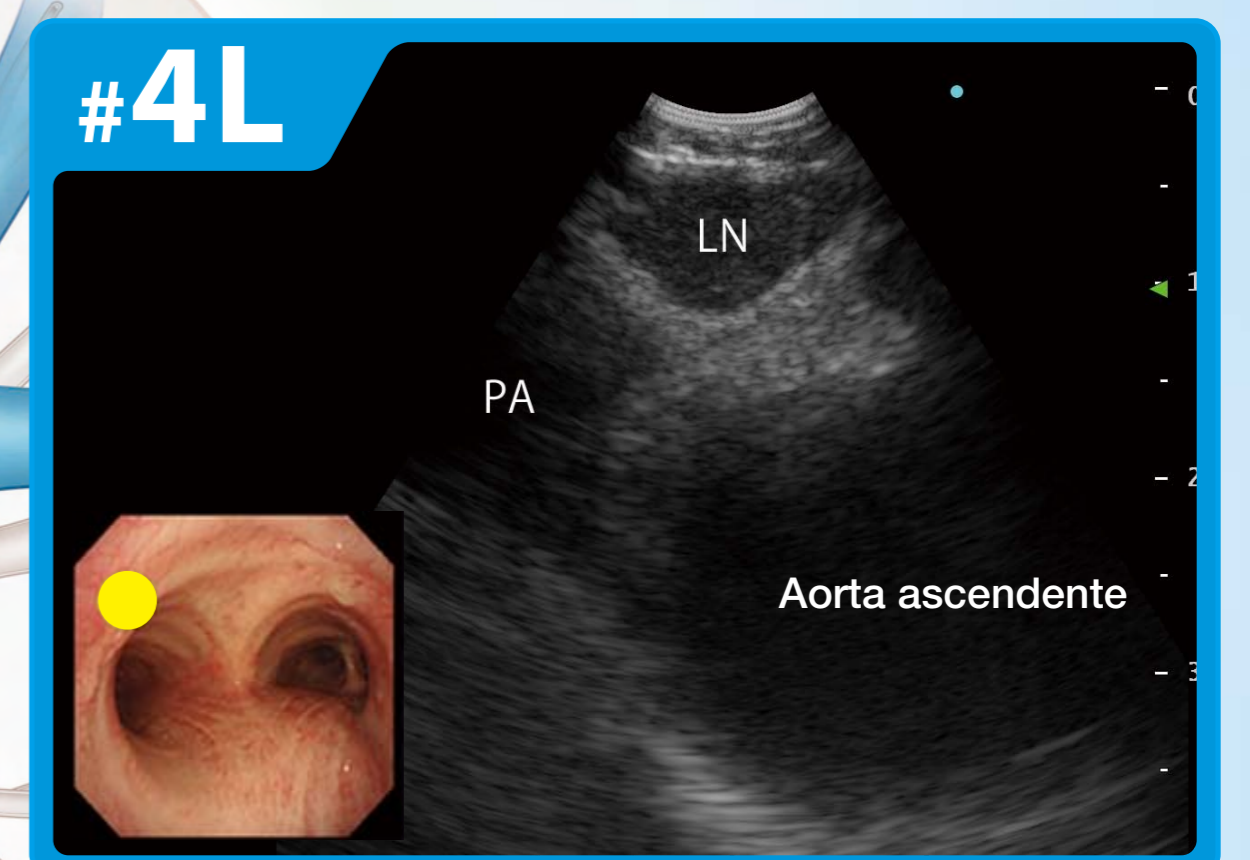
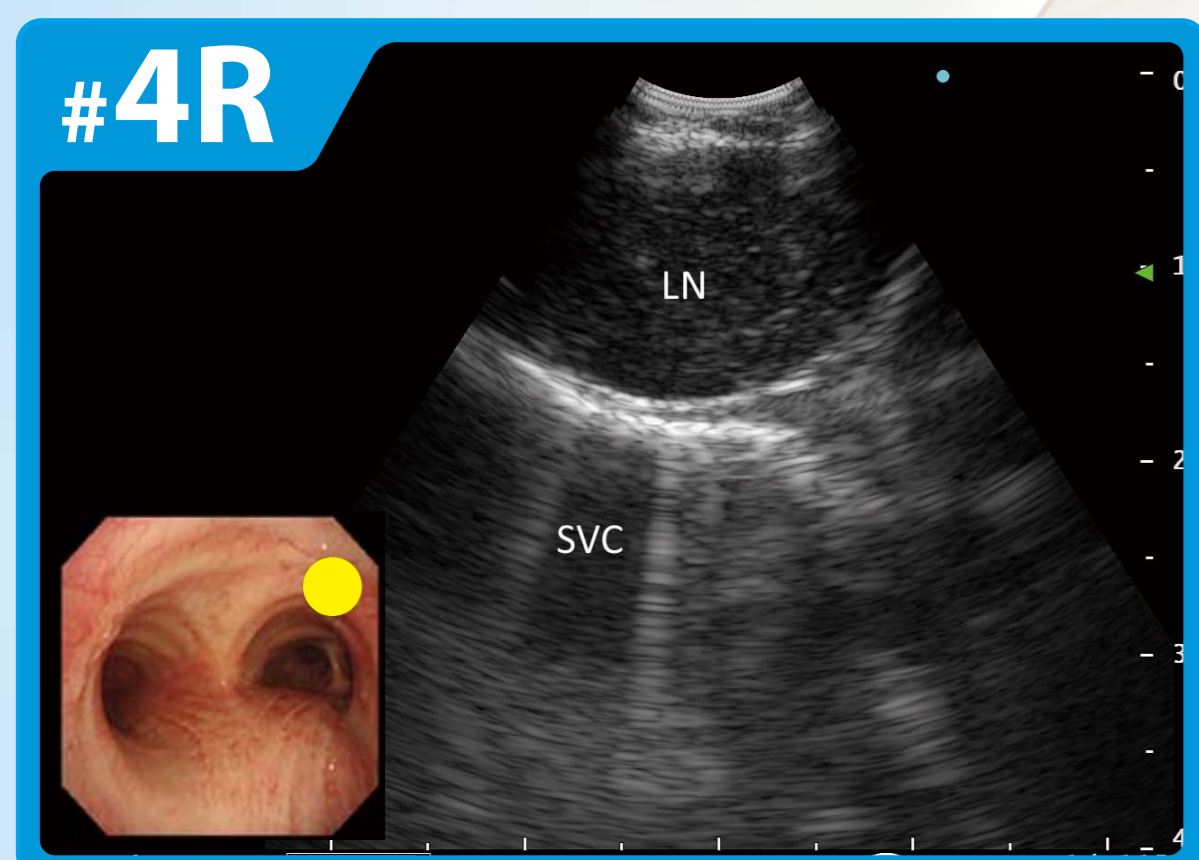
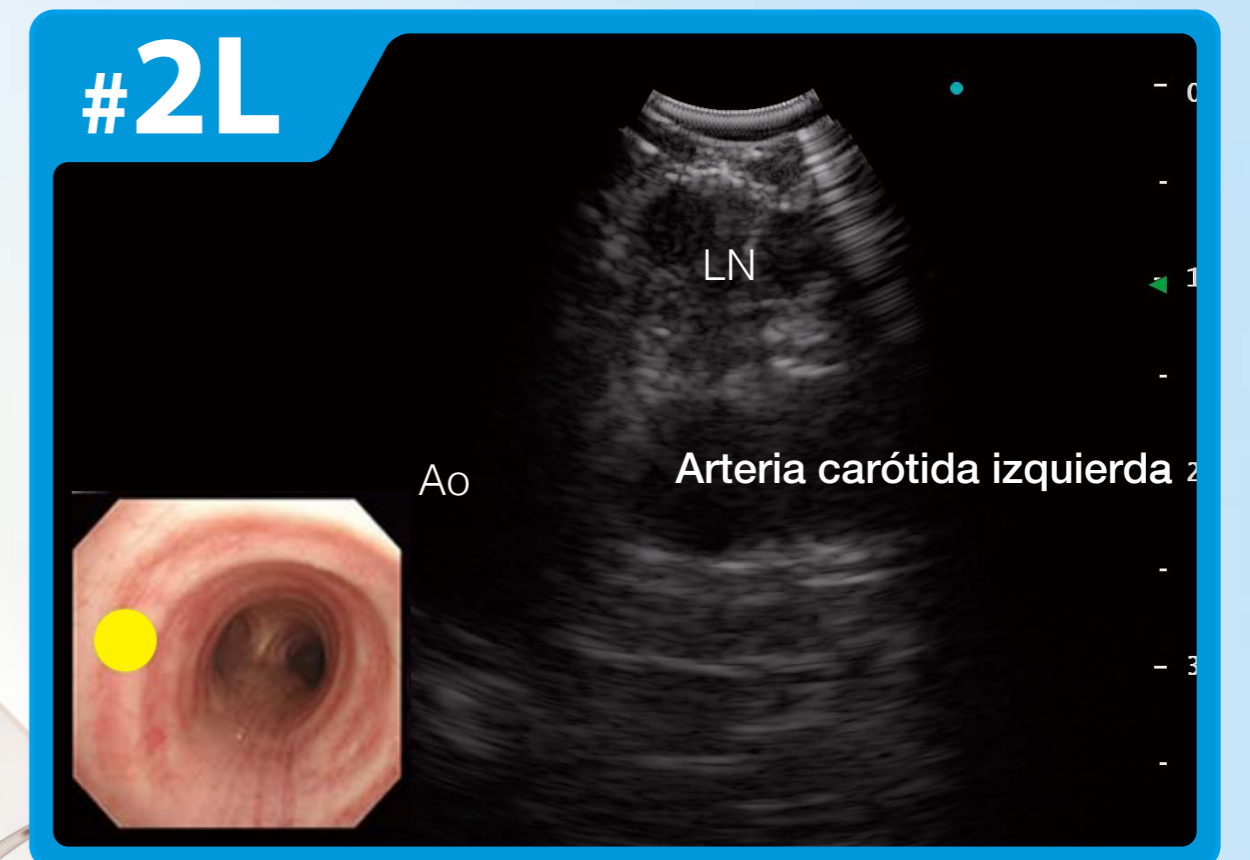
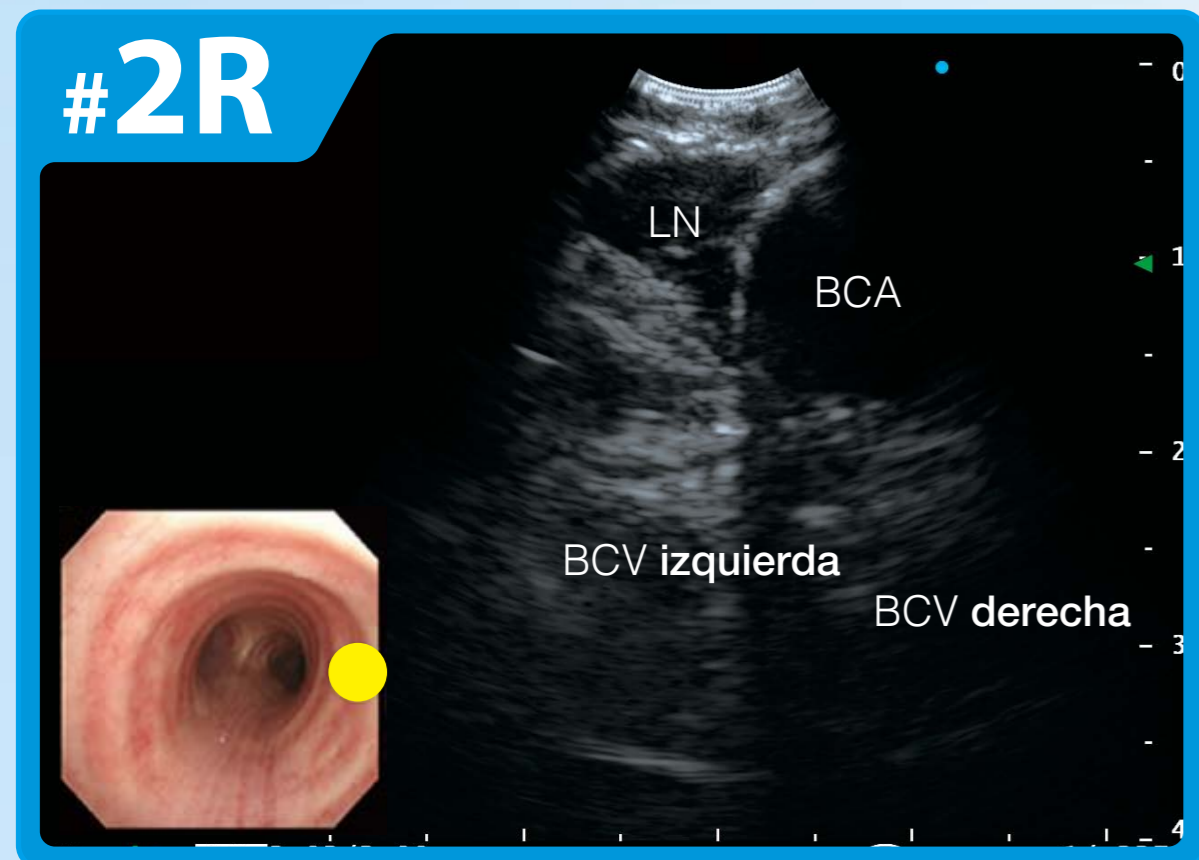


Mapeo de ganglios linfáticos regionales por EBUS



Supervisor

Takahiro Nakajima, MD, PhD
Departamento de Cirugía Torácica General, Graduate School of Medicine, Chiba University

Kazuhiro Yasufuku, MD, PhD
División de cirugía torácica, Toronto General Hospital, University Health Network

Ichiro Yoshino, MD, PhD
Departamento de Cirugía Torácica General, Graduate School of Medicine, Chiba University

OLYMPUS

Descargo de responsabilidad: Cualquier contenido o información ("Contenido") aquí presentado es de naturaleza ilustrativa y no garantiza ni representa información, resultados o resultados específicos. Olympus Corporation, sus subsidiarias, afiliadas, directores, funcionarios, empleados, agentes y representantes (colectivamente "Olympus") no representa ni garantiza la precisión o aplicabilidad del Contenido. Bajo ninguna circunstancia Olympus será responsable de los costos, gastos, pérdidas, reclamos, responsabilidades u otros daños (ya sean directos, indirectos, especiales, incidentales, consecuentes o de otro tipo) que puedan surgir o en los que se incurra en relación con el Contenido o cualquier uso del mismo.

N8600326-092015